Aus dem pathologischen Institut der Universität Rostock.
(Prof. Dr. E. Schwalbe.)

Über einen Fall

von

Aneurysma der Aorta ascendens

mit

Erzeugung von Pulmonalstenose und Perforation in die Pulmonalarterie.

Inaugural-Dissertation

zur

Erlangung der Doktorwürde

der

medizinischen Fakultät der Universität zu Rostock

vorgelegt von

H. Hensen.

Mit 1 Abbildung im Text

Wiesbaden.
Verlag von J. F. Bergmann.
1912.

Aus dem pathologischen Institut der Universität Rostock.
(Prof. Dr. E. Schwalbe.)

Über einen Fall

von

Aneurysma der Aorta ascendens

mit

Erzeugung von Pulmonalstenose und Perforation in die Pulmonalarterie.

ACAD.
LUGD.BAT.
BIBL.

Inaugural-Dissertation

zur

Erlangung der Doktorwürde

der

medizinischen Fakultät der Universität zu Rostock

vorgelegt von

H. Hensen.

Mit 1 Abbildung im Text.

Wiesbaden.
Verlag von J. F. Bergmann.
1912.

Gedruckt mit Genehmigung der medizinischen Fakultät zu Rostock.

Referent: Herr Prof. Dr. Schwalbe.

Druck von Carl Ritter, G. m. b. H., Wiesbaden.

Im folgenden möchte ich über den merkwürdigen Fall berichten, dass ein ziemlich grosses Aneurysma der Aortenwurzel sich in die Pulmonalarterie vorbaucht, dieselbe hochgradig komprimiert und schliesslich in dieselbe perforiert. Dabei konnte intra vitam kein für Aneurysma charakteristisches Symptom festgestellt werden.

Es sind bereits eine Reihe derartiger Fälle mitgeteilt worden, immerhin ist die Zahl derselben nicht so gross, als dass es sich nicht noch verlohnte, weitere kasuistische Beiträge zu liefern.

Es handelt sich um den Photographen Otto V. aus Berlin, 56 Jahre alt, der in der Jugend gesund gewesen ist. Vor etwa 30 Jahren hielt er sich 3 Jahre lang in den Tropen auf, und erkrankte dort an Beri-Beri. Auf einer Fahrt durch das Rote Meer bekam er später ein Herzleiden, das sich in Atemnot, Angstgefühl und grosser Mattigkeit äusserte. Unter Ruhe und entsprechender Behandlung gingen diese Erscheinungen bald vorüber. Patient hat dann lange Jahre in Berlin gelebt und seinen Beruf ausgeübt, ohne jemals ernstlich zu erkranken. In den letzten Jahren litt er häufig an Bronchialkatarrh und Influenza, auch musste er sich einer Stimmband-Operation unterziehen. Von seiten des Herzens hat er seit der Attacke im Roten Meere nie mehr irgend welche Beschwerden gehabt. Nach dem Bericht seines langjährigen Hausarztes hat er auf diesen stets den Eindruck eines kräftigen, durchaus gesunden Mannes gemacht. Er war keineswegs Alkoholiker, rauchte aber viel und gerne schwere Importen. Anfang Juni 1910 erkrankte er ziemlich plötzlich, vermeintlich infolge von Überanstrengung im Berufe unter Erscheinungen von Schwäche, Schwindel, Atemnot, «Fliegen am Herzen» (120 Pulse), Angst und Schlaflosigkeit. Sein Hausarzt, Herr Dr. Dr . . . tz aus Berlin, teilte mir darüber folgendes mit:

«Patient befand sich in einem miserabelen Zustande. Er hatte eine starke Herzschwäche, Puls stark unregelmässig, schwach und klein. Unter Bettruhe

und Digitalis besserte sich der Zustand ziemlich schnell, aber nur bis zu einem gewissen Grade. Aus dem objektiven Befunde liess sich keine sichere Diagnose stellen. An Aneurysma habe ich wohl gedacht, aber das Bild war im ganzen so unklar hinsichtlich der Herztöne, der Dämpfungszone — wobei keine wesentlich bedeutenden Veränderungen vorhanden waren — dass man auch an eine Dilatation denken konnte».

In dem gebesserten Zustande kam nun Patient am 30. Juni 1910 in ein Sanatorium in Mecklenburg, wo folgender Status aufgenommen wurde:

«Grosser, kräftig gebauter Mann, Gewicht ca. 200 Pfund, Adipositas, Gesicht gedunsen, deutliche Cyanose. Über dem Herzen lautes systolisches und diastolisches Blasen, Herztöne über sämtlichen Ostien verdeckt, Dämpfung deutlich verbreitert, besonders nach rechts über das Sternum hinaus, Puls flatternd, etwas dikrot. Das Abdomen stark aufgetrieben, überall tympanitischer Schall. Leichtes Ödem der unteren Extremitäten. Im Urin Spuren von Eiweiss».

Der Kranke verstarb am 18. Juli 1910 in dem Sanatorium. Die von dem Leiter desselben, Herrn Dr. Steyerthal, vorgenommene Sektion ergab folgendes:

«Aneurysma des Bulbus aortae, das die Arteria pulmonalis fast völlig verengte, stark arteriosklerotische Gefässwand, Hypertrophie des linken und rechten Ventrikels; Leber, Milz und Nieren zeigen hochgradige Stauungen. Die Lungen sind überall lufthaltig und sehr blutreich».

Das Herz war bereits den Regeln entsprechend seziert, als es dem pathologischen Institut in Rostock übersandt wurde.

Ich möchte nun in folgendem zunächst eine etwas genauere Beschreibung des Präparates geben.

Das Herz ist im ganzen sehr stark vergrössert (cor bovinum), etwa doppelt so gross wie eine kräftige Männerfaust, insbesondere jedoch das rechte Herz.

Die Herzspitze wird statt vom linken, vom rechten Ventrikel gebildet, auch findet sich vornehmlich am rechten Herzen eine starke, subepikardiale Fettauflagerung. Die Herzkammern, sowie auch die Vorhöfe, sind erheblich dilatiert und hypertrophiert. Die Wandstärke des linken Ventrikels beträgt ca. $1^1/_2$ cm, gegen 10—11 mm normal, während die des rechten 5, im conus-arteriosus dagegen 7 mm misst. Papillarmuskeln und Trabekel springen gleich dicken Balken in das Lumen vor. Zwischen ihnen finden sich schwarze, thrombotische Massen eingelagert. Das linke Herzohr ist leer, das rechte ganz mit Thromben angefüllt. Der Schliessungsrand der Bicuspidalis ist leicht verdickt und fühlt sich verhärtet an. Die Sehnenfäden entsprechen in ihrer Länge und Dicke durchaus normalen Verhältnissen. Die Schlussfähigkeit der Klappe lässt sich nicht mehr nachprüfen.

An der aufsteigenden Aorta findet sich unmittelbar über den Klappen eine aneurysmatische Erweiterung des Gefässes nach vorne und rechts, welche die über den beiden vorderen Klappen gelegene Partie der Gefässwand betrifft. Die Ansatzstelle dieser beiden Klappen ist in das Aneurysma miteinbezogen. Es hat die Grösse etwa einer Billardkugel und setzt sich seitlich und oben durch einen scharfen Rand vom Lumen der Aorta ab. Von diesem aus gelangt man durch ein Loch von 5 cm Längsmass, $4^1/_2$ cm Querdurchmesser in den Aneurysma-

sack, der selbst sich nach allen Seiten um durchschnittlich 2 cm mehr ausbuchtet, sodass die Verbindungsstelle zwischen Aorta und Aneurysma seitlich und oben eine Einschnürung erfährt, die sich in den Massen der genannten Differenz hält. Das Aneurysma ist somit teilweise gehalst.

Im Innern hat es drei Abteilungen. Zunächst findet sich über der rechten vorderen Klappe eine kahnförmige Ausbuchtung nach vorne, die aussen zwischen Pulmonalis und rechtem Herzohr hervortritt. Durch eine gewulstete Leiste von dieser getrennt, schliesst sich hieran eine mehr halbkugelige Aussackung, die sich in das Lumen der Pulmonalarterie vorwölbt und etwa die Grösse eines Taubeneies besitzt. Diese Ausstülpung dürfte nach obigen Ausführungen als eine sekundäre zu bezeichnen sein. Endlich findet sich hinten und oben eine dritte haselnussgrosse Ausstülpung. Der aneurysmatische Sack ist leer, und enthält keine Gerinnsel und Thromben.

Die Wandung des Aneurysmasackes ist hochgradig arteriosklerotisch verändert, von glatter spiegelnder Intima ist keine Spur vorhanden. Die Aortenwand selbst, soweit sie vorhanden (etwa bis zum Arcus), weist derartige Veränderungen in weit geringerem Masse auf. Die Semilunarklappen sind gut beweglich und vielleicht eine Spur verdickt. Hält man das Aneurysma gegen das Licht und blickt von der Aorta aus hinein, so erscheint die Kuppe der vorderen und mittleren Ausbuchtung erheblich heller und durchscheinender als die umliegenden Partien, ein Zeichen, dass an diesen Stellen die Wandung ziemlich stark verdünnt ist.

Die normalerweise aneinanderliegenden locker miteinander verbundenen Partien der Aorten- und Pulmonaliswand sind sehr fest miteinander verwachsen.

In der Pulmonalis stellt sich die sub 2 erwähnte Aortenausstülpung, die als sekundäre bezeichnet wurde, als ein längliches Oval dar, das über der grössten Konvexität in der Länge 6 cm misst. Das Lumen der Pulmonalarterie wird hierdurch beinahe vollständig verschlossen, jedenfalls so stark verengt, dass nur ein spaltförmiger Raum von wenigen Millimeter Breite übrig bleibt. An der linken Seite der Ausbuchtung, dort, wo die unten erwähnte grössere Perforationsöffnung liegt, findet sich ein etwa 1 cm breiter Spalt, der für den Blutstrom passierbar ist. Die Wand der Pulmonalis ist an der der grössten Konvexität des Aneurysmas gegenüberliegenden Stelle erheblich dünner als in der Umgebung.

Die beiden hinteren Semilunarklappen der Pulmonalis sind je etwa zu $^1/_3$ mit dem Aneurysma verwachsen, im übrigen kaum verändert. Wie weit diese Klappen imstande gewesen sind, bei der Diastole die Pulmonalis gegen den Ventrikel abzuschliessen, lässt sich nicht mehr feststellen. Es erscheint ein vollkommener Verschluss aber ziemlich ausgeschlossen, weil es infolge der Verwachsung der Klappen mit dem Aneurysmasack auf keine Weise gelingt, die Noduli und dementsprechend auch die Seitenränder der halbmondförmigen Klappen aneinander zu legen.

Zwischen Aneurysma und Pulmonalis finden sich nun zwei Perforationen. Die eine, etwa stecknadelkopfgrosse, liegt am unteren Ende der oben bezeichneten, taubeneigrossen, sekundären Ausbuchtung, an der Verwachsungsstelle der Semilunarklappen mit der Konvexität des Sackes etwa 1 cm unterhalb der oberen Klappenränder (siehe Figur). Eine zweite Perforation von der Grösse einer Kleinfingerkuppe, etwa 10 mm lang und 7 mm breit, liegt links seitlich, etwa an der Grenze von Aneurysma und Pulmonaliswand (siehe Figur, Sonde in der Perforation). Beide Perforationen haben glatte, abgerundete Ränder.

Fassen wir diese Schilderungen kurz zusammen, so handelt es sich also um ein sackförmiges, teilweise gehalstes Aneurysma der Aorta unmittelbar über den Klappen von Billardkugelgrösse, das drei Unterabteilungen hat, von denen die mittlere sich gegen die Pulmonalis vorgedrängt und das Lumen derselben ganz erheblich stenosiert. Ausserdem finden sich zwischen Aneurysma und Pulmonalis zwei Kommunikationen, eine kleine stecknadelkopfgrosse und eine zweite von der Grösse einer Kleinfingerkuppe.

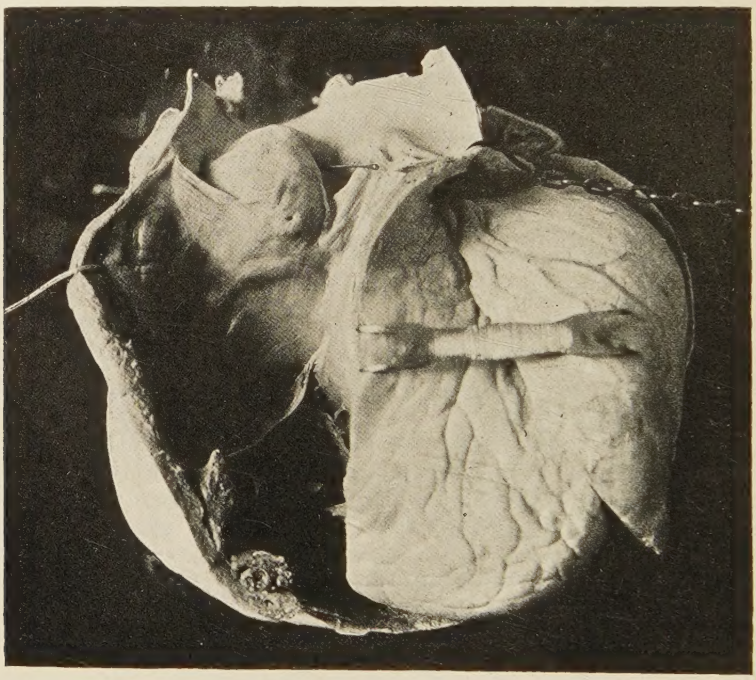

Fragen wir uns zunächst einmal nach der Ursache der Hypertrophie beider Herzhälften, so erklärt sich die des rechten Ventrikels sehr leicht aus der vorhandenen Pulmonalstenose und wahrscheinlich auch bestehenden Insuffizienz der Pulmonalklappen, zugleich spricht der hohe Grad der Hypertrophie für ein längeres Bestehen der bewirkenden Ursachen. Ob der durch den Übertritt des Aortenblutes in die Pulmonalis im Lungenkreislaufe geschaffene, grössere Widerstand für die Hypertrophie des rechten Herzens in Betracht gezogen werden muss, und bis zu welchem Grade, lässt sich schwer sagen, da der Zeitpunkt der Perforation nicht annähernd genau bestimmt werden kann, wenn auch die glatten, abgerundeten Ränder für ein längeres Bestehen

derselben sprechen: auch lässt sich nicht mit Bestimmtheit sagen, ob überhaupt ein Überfliessen von Blut aus der Aorta in die Pulmonalis stattgefunden hat. Ich werde hierauf später noch einmal zurückkommen.

Die Hypertrophie des linken Ventrikels lässt sich erklären durch die erheblichen Widerstände, die dem linken Herzen durch das Aneurysma und die Sklerose der Aorta erwachsen sind, da sich eine Aorteninsuffizienz nicht mit Sicherheit nachweisen lässt, wenn auch der Umstand, dass die Ansatzstelle der beiden vorderen Semilunarklappen der Aorta in den Aneurysmasack miteinbezogen ist, sehr wohl eine, wenn auch nur geringe Insuffizienz der Aorta bewirken konnte.

Ein Aneurysma der Aorta allein macht noch keine Hypertrophie des linken Ventrikels. Zu dieser Frage schreibt Colberg-Steudener im Deutschen Archiv für klinische Medizin Bd. 5, 1869, S. 566, im Anschluss an eine Schilderung von zwei Fällen von durch Aneurysmen bewirkter Pulmonalstenose:

«Nach meinen sonstigen Erfahrungen, auch wieder in diesem Falle, muss ich Stokes beistimmen, dass Aneurysmen der Aorta, wenn nicht gleichzeitig Klappenfehler an derselben zugegen sind, keine Hypertrophie oder Dilatation des linken Ventrikels bewirken. So sezierte ich in Halle einen Fall, wo ein kindskopfgrosses Aneurysma, ebenfalls ohne Klappenfehler, gar keine Rückwirkung auf das Herz gehabt hatte. Bemerken will ich aber, dass in diesen Fällen wie auch im obigen, der atheromatöse Prozess in der Aorta ein beschränkter war, tritt er dagegen weit verbreitet auf, sind die ganze Aorta und ihre Äste mehr oder weniger in den Prozess hineingezogen, dann fand ich mehrmals den linken Ventrikel stark hypertrophisch und dilatiert, ohne dass Klappenfehler oder Nierenschrumpfung bestanden hätte».

Im Jahresbericht über die gesamte Medizin 1888, S. 212, findet sich ein Referat über eine Arbeit von Schmidt; «Nachdem sich die meisten Kliniker der zunächst von Stokes ausgesprochenen, der von Axel-Key unterstützten Ansicht angeschlossen haben, dass Hypertrophie bei Aortenneurysma nur eine zufällige Komplikation sei, wird von pathologisch-anatomischer Seite noch vielfach die Lehre vertreten, dass diese Aneurysmen eine direkte Ursache der Hypertrophie bilden».

Als Beitrag zur Lösung dieser Frage hat Schmidt zwölf Fälle von Aneurysma der Aorta thoracica, welche auf der inneren Station des St. Jakob-Hospitals zu Leipzig beobachtet wurden und zur Sektion gelangten, zusammengestellt und kommt zu folgendem Resultat:

«Aneurysmen der Aorta, selbst wenn sie umfangreich und dem Herzen nahe gelegen und mit ausgebreitetem Atherom der Arterien kombiniert sind, bewirken an sich keine Hypertrophie des linken Ventrikels. Nicht selten sogar ist das Herz etwas atrophisch. Ist Hypertrophie vorhanden, so ist dieselbe durch ein anderes Moment bedingt, z. B. eine Klappenerkrankung, eine relative Aorteninsuffizienz, eine Nierenschrumpfung.

In den Hamburger Staatskrankenanstalten kommt auf Grund 59 beobachteter derartiger Fälle Przygode (1) zu dem Urteil, dass es nicht unbedingt not-

wendig sei, dass bei Aortenaneurysma eine Hypertrophie des linken Ventrikels eintrete. Wenn sich eine solche finde, so sei sie in der Regel auf einer ausgebreiteten Sklerose des Gefässsystems, Aorteninsuffizienz oder Schrumpfniere zurückzuführen.

Als Entstehungsursache für das Aneurysma sehe ich die bestehende Arteriosklerose an. Da kein Grund vorliegt, Lues anzunehmen — die makroskopischen Veränderungen sprechen nicht dafür, eine histologische Untersuchung unterblieb im Interesse des Sammlungspräparates, — so darf man für die Sklerose der Aorta wohl den Nikotinmissbrauch verantwortlich machen. Wahrscheinlich ist Nikotin neben der Lues die Hauptursache für frühzeitige Arterienverkalkung. So schreibt der Franzose Rénon (2) in der «Gazet de Paris», dass nach seiner Meinung Tabakmissbrauch und Syphilis die Hauptursache der Arteriosklerose, besonders der Aortitis sind. Vielleicht ist aber auch der Grund der jetzigen Erkrankung schon gelegt bei dem Aufenthalt in den Tropen und durch die Erkrankung an Beri-Beri, und handelt es sich möglicherweise nur um die Verschlimmerung eines damals schon akquirierten Herzleidens.

Die beiden Perforationsöffnungen liegen in unserem Falle nicht da, wo man sie vermuten sollte, nämlich in der Richtung des systolischen Blutstromes, sondern an den Stellen, wo während der Diastole das Blut den Hauptdruck auf die Wandung des Gefässes ausübt. Wieso es gerade an diesen Stellen zur Perforation gekommen ist, lässt sich nicht mehr genau angeben, doch dürften diejenigen Stellen betroffen sein, die von der Arteriosklerose am meisten geschädigt und dem Druck am stärksten ausgesetzt gewesen sind. Hierfür spricht mit Deutlichkeit der Befund an der kleinen Kommunikationsöffnung. Die Umgebung dieser Öffnung, die in der Photographie als Verdickung erscheint, erweist sich palpatorisch als eine Verdünnung und sekundäre leichte Ausbuchtung.

Zu dieser Frage schreibt Graser (3) im Anschluss an einen später zu erwähnenden Fall eines Aortenaneurysmas mit Perforation in die Pulmonalis:

«Die Art, wie sich der Durchbruch von Gefässen vorbereitet, bietet für die Untersuchung mannigfaches Interesse. Neben der hauptsächlich auf die Atheromatose zurückzuführenden Brüchigkeit finden sich bisweilen noch andere prädisponierende Momente. So besitzt unsere Sammlung ein Präparat, das gerade in dieser Hinsicht ein recht lehrreiches Seitenstück zu dem oben beschriebenen Fall bildet. Es handelt sich um ein nicht sehr umfangreiches Aneurysma sacciforme der Aorta ascendens, welchem ein weiteres gehalstes Aneurysma aufsitzt. Dieses letzte dringt direkt gegen die Arteria pulmonalis vor und hat durch Kompression derselben eine bedeutende Hypertrophie des rechten Ventrikels veranlasst. In der Pulmonalarterie sieht man ca. 1 cm über den Klappen eine scharf umschriebene, etwa erbsengrosse Hervorhebung, welche fast den Eindruck eines Polypen macht, sich aber bei näherer Untersuchung als vorgebauchte und

ausserordentlich verdünnte Gefässwand herausstellt, in welcher man eine von dem gehalsten Aneurysma aus eingeführte Sonde durchscheinen sieht. Wir haben also ein in das Lumen der Art. pulmon. vorragendes, kleines sehr dünnwandiges Aneurysma im Aneurysma, wodurch eine Perforation des Aortenaneurysmas in die Pulmonalarterie vollkommen vorbereitet ist. Dieselbe wäre, nachdem die trennende Schicht bereits so stark verdünnt war, ohne Zweifel bald eingetreten, wenn nicht andere Störungen vorher den tödlichen Ausgang herbeigeführt hätten.»

Was nun die intra vitam über dem Herzen gehörten systolischen und diastolischen Geräusche angeht, so erklärt sich das systolische durch die hochgradige Pulmonalstenose. Da dieses Geräusch über allen Ostien, auch an der Aorta, anscheinend ziemlich gleichmässig gehört wurde, so darf man vielleicht auch annehmen, dass durch das Aneurysma und die bestehende ziemlich hochgradige Aortensklerose ebenfalls ein systolisches Geräusch erzeugt worden ist. Nach His (4) wird ein derartiges Geräusch nicht gerade sehr häufig durch Aortenaneurysmen, wohl aber durch Aortensklerose und Klappenfehler bedingt. Ein dritter Ort für die Entstehung eines systolischen Geräusches wäre endlich gegeben an der Perforation zwischen Aorta und Pulmonalis, aber nur dann, wenn ein Überfliessen von Blut stattfindet durch eine hinreichend grosse Öffnung und unter genügendem Drucke, wenn also die Menge und die Geschwindigkeit gross genug sind.

Normalerweise verhält sich der Blutdruck der Aorta zu dem der Pulmonalarterie wie 150 : 50 mm Hg, oder wie 3 : 1. Dies Verhältnis wird natürlich bei so hochgradig verändertem Herzen und Gefässstämmen gegeneinander verschoben werden. Nach Landois (27) lässt sich eine indirekte Bestimmung des Blutdrucks in den grossen Gefässstämmen nahe dem Herzen herleiten aus dem Vergleich der Muskelwandungen der beiden Ventrikel, oder der Dicke der Wand der Aorta und Pulmonalis.

Die Ventrikelwandungen sind rechts wie links stark hypertrophisch, rechts aber stärker als links. Die in ihrem Anfangsteile hochgradig erweiterte Aorta, welche ausserdem durch die bestehende Sklerose in ihrer Elastizität erheblich geschädigt ist, wird sicherlich keinen normal hohen Druck gehabt haben, selbst wenn man die nicht unerhebliche Hypertrophie des linken Ventrikels berücksichtigt. Andererseits ist der Druck in der Pulmonalis infolge der kolossalen Hypertrophie der rechten Ventrikelwand und der Verengerung des Lumens der Lungenarterie wohl etwas gesteigert gewesen. Der Aortendruck muss freilich immer noch den der Pulmonalis erheblich übertroffen haben, da sonst das Leben unmöglich erhalten werden konnte.

Ausserdem liegen nun, wie ich im Vorhergehenden schon erwähnte, die Perforationen, welche zudem beide nicht sehr gross sind, nicht in der Richtung des systolischen Blutstromes. Aus obigen Gründen erscheint es mir nahezu ausgeschlossen, dass in unserem Falle eine auch nur irgendwie nennenswerte Menge Blut während der Systole aus der Aorta in die Pulmonalis übergetreten ist.

In solchen Fällen, wo das Aneurysma die Gefässwand nicht sehr erheblich verändert, also klein und nicht von Gerinnseln angefüllt ist, wird unter sonst gleichen Bedingungen sicherlich ein Übertritt von Blut stattfinden. Tatsächlich wird in den von Kappis zitierten Fällen, in denen ein fortwährendes Geräusch gehört wurde, Walnuss- bis Hühnereigrösse des Aneurysmas angegeben.

Die Diagnose dieser Art von Aneurysmen ist eine ungeheuer schwierige. Im vorliegenden Falle ist auf Grund der Symptome an ein akutes Herzleiden gedacht worden. Für die Diagnose Aneurysma sprach wenig oder gar nichts, für eine Kommunikation zwischen Aorta und Pulmonalis ebensowenig. Wie aus den folgenden mitgeteilten Fällen aus der Literatur hervorgeht, konnte auch bei den meisten dieser Fälle, trotz teilweise längerer genauester, klinischer Beobachtung eine Diagnose nicht gestellt werden.

In der Literatur findet sich eine ganze Anzahl von Publikationen über Fälle von Aneurysma mit Kompression der Pulmonalarterie. Auffallend ist das bedeutende Überwiegen von Mitteilungen derartiger Fälle in der englischen Literatur, was wohl damit zusammenhängt, dass in England das Aneurysma überhaupt sehr viel häufiger vorkommt, als bei uns.

Die erste Mitteilung eines solchen Falles, die auch von Hoedlmoser in seiner gleich zu erwähnenden Arbeit zitiert wird, findet sich in Laennec's Traité de l'auscultation etc. (5) und betrifft einen von Louis veröffentlichten Fall.

Über Fälle mit Druck auf einzelne Äste der Pulmonalarterie berichten: Key (6) Druck auf den rechten Ast der Pulmonalis, Hanot (7) fast vollständige Kompression des linken Astes der Pulmonalarterie durch ein Aneurysma der Aorta ascendens; eine in der linken Lunge bestehende Tuberkulose führt Verfasser auf den Druck auf die Pulmonalis und auf Veränderungen des Vagus zurück.

Finny (8): Am Lebenden fand sich eine vergrösserte Herzdämpfung, systolisches Geräusch an der Spitze, 2. Ton nur an der Basis zu hören, dazu kamen Laryngismus stridulus und Heiserkeit.

Die Sektion ergab eine Vergrösserung des rechten Herzens. Aneurysma der Aorta ascendens mit Druck auf Pulmonalis, Cava superior und trachea.

Ein weiterer Fall wurde von Cohn (9) 1859 berichtet. Druck eines Aortenaneurysmas auf Pulmonalis und Cava superior: ferner 1865 von John-

son (10); 38-jähriger Mann leidet seit 3 Monaten an Palpitationen, Dyspnoe, Heiserkeit und Schlingbeschwerden.

Bei der Sektion findet sich eine beträchtliche Hypertrophie und Dilatation des rechten Ventrikels. Die Aorta hat mehrere aneurysmatische Ausbuchtungen, von denen eine den Anfangsteil der Lungenarterie stark komprimiert. Gehört hatte man intra vitam ein lautes systolisches Geräusch an der Spitze.

Haldane (11) beschreibt zwei Fälle 1864 und 1866. 1.: 38-jähriger Mann leidet seit 3 Monaten an Herzklopfen, Dyspnoe, Heiserkeit, Schmerzen in der linken Schulter und Schlingbeschwerden.

Die Sektion ergab eine beträchtliche Hypertrophie und Dilatation des rechten Ventrikels, an der Aorta finden sich mehrere aneurysmatische Ausbuchtungen, deren eine die Lungenarterie stark komprimiert.

Im zweiten Falle handelt es sich um einen 49-jährigen Mann, der seit Monaten an Herzklopfen und Kurzatmigkeit leidet, wozu sich später Blutauswurf gesellt. Herzdämpfung verbreitet, an der Basis ein Doppelgeräusch. Zunehmende Dyspnoe und Blutauswuf, Exitus. Die Sektion ergab ein vergrössertes Herz, unmittelbar über den insuffizienten Aortenklappen ein hühnereigrosses Aneurysma, welches die Arteria Pulmonals ziemlich ganz obturierte und mit dem rechten Bronchus durch einige kleine Öffnungen kommunizierte.

Erbstein (12) beobachtete im Allerh. Hospital in Breslau einen 42-jährigen Tischlergesellen, bei dem eine Hypertrophie beider Herzhälften festgestellt wurde, sowie ein über Systole und Diastole ausgedehntes, lautes blasendes, bisweilen klappendes Geräusch, das über dem ganzen Herzen, am lautesten aber links zwischen der 5. und 6. Rippe, etwa in der Mamillarlinie, gehört wurde.

Es wurde eine Aorteninsuffizienz diagnostiziert. Diese fand sich auch bei der Sektion. Daneben aber ein kastaniengrosses Aortenaneurysma, dicht über den Klappen, welches das Ostium pulmonale so stark verengte, dass es kaum für die Spitze des kleinen Fingers durchgängig war. Zwei Pulmonalklappen waren mit dem Endokard verwachsen, daher Insuffizienz der Pulmonalis. Beide Herzhälften waren stark erweitert.

Steudener (13) veröffentlicht aus dem Nachlasse des Prof. Colberg in Kiel im Deutschen Archiv für die klinische Medizin 1869, Bd. 5, S. 165, folgenden Fall:

Ein 36-jähriger Schiffsbeamter wird 8 Tage vor seinem Tode mit hochgradiger Cyanose, Ascites und Ödemen in das Lazarett gebracht. Am linken Sternalrande werden Herzgeräusche gehört. Der Schiffsmannschaft war schon seit Jahren aufgefallen, dass der Patient selbst bei geringfügiger Anstrengung blaue Wangen und Lippen bekam. Der Tod erfolgte unter Erscheinungen von Lungenödem.

Sektionsbefund: Herz kaum vergrössert, nur der rechte Ventrikel an der Basis etwas verbreitert, hier fand sich, bis zum Anfang der Arteria pulmonalis reichend eine halbkugelige, an der Basis 1″ breite, ca. 4‴ prominierende Herzvorwölbung. Unmittelbar unter den Semilunarklappen der Pulmonalis im Conus arteriosus eine taubeneigrosse Geschwulst, die in die schon angegebene äusserlich wahrnehmbare Anschwellung direkt überging. In der Aorta zeigt sich unmittelbar über den Klappen ein nach rechts und vorne führendes, zum Teil mit Faserstoffgerinnseln angefülltes Aneurysma, welches sich in den rechten Ventrikel, wie oben angegeben, eingestülpt hatte. Die Aortenklappen waren normal. Linker Ventrikel nicht hypertrophisch. In der Intima der Aorta einige sklerotische Stellen, vom Arcus an Aortenwand gesund.

Daselbst S. 539 berichten Rindfleisch und Obernier (14) über einen, längere Zeit klinisch beobachteten, sehr interessanten Fall.

«M. K., 65 Jahre, Kutscher in Bonn, leidet seit mehreren Monaten an leichter Ermüdbarkeit, Atemnot, Abnahme der Kräfte und zeitweise auftretender Heiserkeit.

Bei der ersten Untersuchung (20. V. 67) fanden sich in der Herz- und Oberbauchgegend leichte, undulierende Bewegungen, Herzdämpfung nicht verbreitet, an der Spitze systolisches, blasendes Geräusch, 2. Ton rein, schwach. Über der Pulmonalis systolisches Blasen. 2. Ton nicht verstärkt, keine Cyanose, laryngoskopischer Befund negativ.

Wegen des Fehlens aller Folgeerscheinungen eines Klappenfehlers wurde die Diagnose auf Anämie und atheromatöse Entartung, besonders des Arcus aortae gestellt, mit beginnender Bildung eines Aneurysmas.

Etwa 1 Jahr später (27. III. 68) stellte Patient sich abermals vor. Die subjektiven Beschwerden waren jetzt bedeutend stärker, bei jeder kleinen Anstrengung trat hochgradige Atemnot auf. Es fand sich im Gesicht ausgesprochene Cyanose, am Halse positive Venenpulsation, Herzdämpfung nach rechts $1^1/_2$ cm über den Sternalrand reichend. In der ganzen Herzgegend systolisches Blasen, am stärksten zwischen den Absätzen der vorderen Rippen. 2. Ton rein, aber schwach. Lebergegend systolisch nach allen Richtungen pulsierend. Kein Ascites, beginnendes Anasarka an den Knöcheln.

Es wurde die Diagnose gestellt: Trikuspidalinsuffizienz auf Grund einer genuinen Erkrankung der Klappen. Der Tod erfolgte am 23. VI. 68.

Die Sektion ergab: Hochgradige Erweiterung der Hohl- und übrigen Körpervenen. Perikardialblätter zu einem grossen Teile miteinander verwachsen. Eine besonders dicke, geradezu schwielenartige Bindegewebsmasse fand sich rechts von der Aorta, genau gegenüber einer später zu beschreibenden aneurysmatischen Erweiterung desselben Gefässes. Diese Schwiele ist etwa 3 cm hoch, ebenso breit und 0,2 cm dick. Rechter Vorhof, Ventrikel und Ostium atrioventriculure hochgradig erweitert, letzteres für 5 Finger durchgängig. Das Lumen der Pulmonalarterie ist durch ein von hinten nach vorn dringendes, sackförmiges Aneurysma verengt.

An der Aorta findet sich ein Aneurysma, 1,5 cm oberhalb der Klappen beginnend, halbkugelig 3,3 cm hoch, 4,5 cm breit. Der Scheitel des Aneurysmas liegt fest angelötet an der oben erwähnten, schwieligen Adhärenz der Perikards. Pulmonaliswand ist halbmondförmig vorgewölbt. Hintere Klappe der Pulmonalis so straff über dem aneurysmatischen Sack gespannt, dass sich nur mit Mühe ein Skalpellstiel in den betreffenden Sinus valsavae einführen lässt.

Das Aneurysma war dem Durchbruche in die Pulmonalis nahe, da die Wand sehr verdünnt war.

Die Verfasser führen die Entstehung des Aneurysmas zurück auf den Zug der oben erwähnten, schwieligen Adhärenz zwischen Perikard und Aneurysmascheitel.

von Schrötter (15) berichtet in Nothnagels spezieller Pathologie und Therapie über folgenden Fall:

Ein 54-jähriger Gastwirt kommt wegen einer 6 Wochen bestehenden, allmählich zunehmenden Dyspnoe ins Krankenhaus. Es besteht leichte Cyanose und stark erweiterte Halsvenen. Im 2. linken Interkostalraum, nach aussen vom Sternalrande, findet sich eine hühnereigrosse, deutlich pulsierende Geschwulst.

Die Herzdämpfung ist verbreitert, auch oben zu beiden Seiten des Sternums findet sich eine Dämpfung, aber keine Pulsation. Über der Geschwulst hört man ein systolisches und lautes diastolisches Geräusch. Es wurde die Diagnose auf Aneurysma der Pulmonalis gestellt.

Die Sektion ergab ein Aneurysma der Aorta ascendens mit Hineinragung in die Pulmonalis. Vordere Pulmonalklappen stark vergrössert, fast völlig mit dem Aneurysma verwachsen, sodass dadurch eine Insuffizienz der Klappen gegeben war.

Also ein grosses Aneurysma der Aorta liegt der vorderen Brustwand direkt an, pulsiert aber nicht an dieser, sondern durch die Pulmonalis, in welche es sich hineingelagert hat und erzeugt in dieser eine Stenosierung und Insuffizienz der Klappen. Schliesslich war es noch an der höchsten Hereinwölbung zum Durchbruch der Aneurysmawand in die Pulmonalis gekommen, was aber bei dem noch kleinen Risse und bei dem durch 3 Tage agonisierenden Kranken keine weiteren Erscheinungen hervorbrachte.

Die letzten Fälle, in denen eine Perforation des Aneurysmas in die Pulmonalis nahe bevorstand, bezw. schon stattgefunden hatte, bilden gewissermassen einen Übergang zu den nun folgenden, wo ein Durchbruch des Aneurysmas in die Pulmonalis stattgefunden und eine mehr oder weniger grosse Perforationsöffnung zwischen beiden Gefässen besteht. Beobachtungen und Mitteilungen derartiger Fälle sind erheblich häufiger als solche ohne Perforation.

Nach Hödlmoser ist wiederum Laennec der erste, der einen solchen Fall in seinem oben erwähnten Lehrbuche mitteilt.

Dieser Fall wurde von den Herren Payer und Zeink der Société de la Faculté de medizine vorgestellt. Laennec schreibt darüber:

«Man hat aber auch viel seltener Aneurysmen der aufsteigenden Aorta gesehen, die sich in die Pulmonalarterie öffneten (durchbrechen). Von den Herren Payer und Zeink wurde der Sociéte de la Faculté de médizine ein Exemplar eines derartig pathologischen Falles vorgelegt.

Im Jahre 1840 veröffentlicht dann J. Reid (16) zwei derartige Fälle in dem Edinb. Journal Nr. 142. In dem ersten Falle handelt es sich um einen 36-jährigen Mann, der unter Erscheinungen von Dyspnoe, Palpitationen, Cyanose, Ödemen, Ascites in das Krankenhaus kam. Am Herzen wurde ein systolisches und ein diastolisches Geräusch gehört. Nach 5-wöchiger erfolgloser Behandlung erfolgte der Exitus nach plötzlich auftretender starker Dyspnoe und Cyanose.

Sektion: Herz bedeutend vergrössert, beide Ventrikel dilatiert und rechts leicht hypertrophiert. An der linken Seite der Aorta gleich über der Valvula ein frischer Riss in den Aneurysmasack, durch welchen das Aneurysma mit der Arteria pulmonalis kommunizierte. Verfasser meint, dass die wenige Stunden vor seinem Tode auftretende Cyanose und Dyspnoe Zeichen der stattgehabten Perforation gewesen seien.

Der zweite Fall betrifft einen 60-jährigen Mann, der alsbald nach der Aufnahme stirbt. Es war bei ihm nur eine Hypertrophie des linken Herzens festgestellt.

Die Sektion ergab: Dilatation und Hypertrophie des linken Ventrikels und Insuffizienz der Aortenklappen. Die aufsteigende Aorta war etwas erweitert; vom Ursprung der Arteria subclavia sinistra ab, bis kurz vor dem Durchtritt durch das Zwerchfell war die absteigende Aorta etwa um das dreifache des gewöhnlichen Lumens erweitert. Von dieser Erweiterung ging rechts oben ein

Beutel ab, der mit dem linken Aste der Lungenarterie durch eine runde, gefranzte Öffnung kommunizierte.

Der Verfasser schreibt weiterhin:

Die Verbindungsstelle der beiden Arterien war genau der Ductus arteriosus Botalli, die Öffnung selbst aber kann wohl kaum durch ein Offenbleiben dieses Ganges bedingt gewesen sein, eben weil das Aneurysma sich hier befand und die Öffnung in die Pulmonalarterie nicht glatt und rund, sondern unregelmässig und lappig war».

Rokitansky (17) beschreibt in seiner Monographie: Über einige der wichtigsten Erkrankungen der Arterien fünf derartige Fälle.

Im ersten Falle handelt es sich um eine frische, plötzlich tödliche Perforation eines Aortenaneurysmas in die Pulmonalis bei einem 49-jährigen Kupferdrucker, dessen Leiche gerichtlich obduziert wurde.

Es fand sich ein grosses Herz. Beide Ventrikel, besonders der linke, waren stark erweitert, die aufsteigende Aorta von einer dicken, weissen, opaken Auflagerung bekleidet und sackig erweitert, sodass sie nahezu eine Faust aufnehmen konnte. Dabei fanden sich einzelne kleine sekundäre Ausbuchtungen, insbesondere sassen zwei solche von mehr als Walnussgrösse nach innen so auf, dass sie die Lungenarterie überragten. Sie gehörten einem durch eine seichte Einschnürung in zwei übereinander liegende Wülste gesonderten Aneurysma an. Es war mit der Lungenarterie verwachsen und in deren Kanal mit einer stumpfwinkeligen Öffnung geborsten. Die Ränder des Risses waren gefranst.

Der 2. Fall betrifft eine 48-jährige Frau, welche wegen Pneumonie seit $^5/_4$ Jahren im Krankenhause war. Im Bereich des linken Ventrikels hörte man ein rauhes, systolisches Rasselgeräusch, ähnlich einem Reibungsgeräusche, welches einen deutlich wahrnehmbaren Ton nachschleppte. Am stärksten war dasselbe im 3. linken Interkostalraume zu hören. Der 2. Pulmonalton war laut und hell, der 2. Aortenton rein. Die Patientin starb an Pneumonie.

Bei der Sektion fanden sich beide Lungen adhärent, beide Unterlappen, teilweise auch der rechte obere, rotbraun hepatisiert. Herz nicht vergrössert, Fleisch des rechten Ventrikels auffallend derb. Aorta ascendens und Arcus erweitert, erstere überdies gleich über den Klappen an der konkaven Wand über einem bei 9 mm im Durchmesser haltenden rundlichen Loche, zu einem seichten dünnwandigen Aneurysma ausgebuchtet, das mit der Pulmonalis verwachsen und in dieselbe mit einem etwa 3 mm im Durchmesser grossen Loche perforiert ist. Dieses Loch sitzt auf der Höhe einer leichten Protuberanz, hat glatte, rundliche Ränder, an denen feine Villositäten (Vegetationen) haften.

Bei einem weiteren Falle — 9. Beobachtung Rokitanskys — handelt es sich um einen 48-jährigen Bäckergesellen, der seit 4 Jahren an Husten, Atembeschwerden und Ödemen mit spärlichem Urinabgang litt. Über dem Thorax hörte man dumpfen Perkussionston bis zum Manubrium sterni reichend, leichtes reibungsartiges Geräusch in der Gegend der Ursprungsstücke der Aorta und Lungen arteriesowie ein Blasen beim 1. Ton.

Bei der Sektion fand man ein grosses, breites, fettes Herz. Ventrikel erweitert, Fleisch des linken morsch, des rechten derb. Die aufsteigende Aorta 6–9 mm über ihren Klappen angefangen, und der Aortenbogen zueinem bei 4 mm in die Quere betragenden, dickwandigen, an der Innenfläche höckrigen, unebenen, gerunzelten Aneurysma ausgedehnt, an welchem mehrere ansehnliche dünnwandige, an ihrer Basis zum Teil scharfkantig begrenzte Ausbuchtungen sassen. An der hinteren Wand desselben, etwa 1 mm über seinem Beginn, sieht man ein länglich-

rundes, an seinen Rändern heiles, glattes Loch von $3^1/_2$ mm Länge und $1^1/_2$ mm Breite, welches in den rechten Ast der Lungenarterie führt.

In seiner 10. Beobachtung berichtet derselbe Verfasser über einen 46-jährigen Silberpolierer, der von kachektischem Habitus seit mehreren Jahren an Dyspnoe leidet und in letzter Zeit Schlingbeschwerden bekommen hat.

Bei der Autropsie fand sich ein kindskopfgrosses, dickwandiges, grossenteils verknöchertes Aneurysma der aufsteigenden Aorta und des Aortenbogens, in dessen hinterer Wand nach links hin sich eine länglichrunde, hanfkorngrosse, an ihren Rändern mit zarten, weisslichen, starren Vegetationen besetzte, sonst aber glatte Öffnung befand, welche in den Lungenarterienast gleich an der Teilung des Lungenarterienstammes führt.

Der 5. Fall endlich betrifft einen 45-jährigen Schustergesellen, der seit einigen Monaten an Kurzatmigkeit und Ödemen der Füsse litt. Es findet sich bei der Aufnahme eine geringe Wölbung der Herzgegend, Herzspitzenstoss mässig stark, etwas nach unten verlagert, die Herzdämpfung überschreitet die Mittellinie des Sternums nach rechts um ca. $1^1/_2$ cm; lautes, blasendes systolisches Geräusch über dem ganzen Ventrikel, verstärkter 2. Pulmonalton. Ein dumpfes systolisches Geräusch und ein schwacher diastolischer Ton an der Aorta. Puls gross, unregelmässig, Klagen über Druck in der Herzgrube und Depression.

Die Sektion ergab ein in allen Teilen vergrössertes Herz, besonders der rechte Ventrikel erweitert und hypertrophisch. Aorta ascendens erweitert, dickwandig, atheromatös. $1^1/_2$ cm über den Klappen findet sich links ein zwanzigergrosses, rundes, zu einem tribolären, enteneigrossen Aneurysma führendes Loch. Der eine Sinus des Aneurysmas lagert unmittelbar an der Wand der Arteria pulmonalis und ihres rechten Astes, ist mit diesem innig verwachsen und erscheint mittelst eines erbseneigrossen, glatt überhäuteten Loches in den rechten Ast der Teilung des Stammes gegenüber perforiert.

Einen weiteren sehr interessanten derartigen Fall veröffentlicht Wade (18) 1861.

Es handelt sich um einen 35-jährigen Mann, der seit längerer Zeit an Husten, Schwäche und Abmagerung litt. 14 Tage vor der Aufnahme tat er einen jähen Sprung, infolgedessen er ohnmächtig wurde.

Es wurde bei ihm eine Vergrösserung des linken Ventrikels gefunden. Über dem 4. Rippenknorpel hörte man 2 laute Geräusche. Das dem 2. Ton entsprechende hatte zischenden Charakter und dauerte bis zur Systole, auch fühlte man hier lautes Schnurren. Dem 1. Ton entsprach ein blasendes Geräusch. Beide Geräusche waren im Bereich der oberen Brustwand, aber auch am Rücken hörbar.

Die Sektion ergab eine Vergrösserung, besonders des rechten Herzens. An der Ursprungsstelle der Aorta fand sich ein hühnereigrosses Aneurysma über den rechten Ventrikel und die Arteria pulmonalis gelagert, das mit der Arteria pulmonalis durch eine vertikale Spalte mit regelmässig weichem Rande und eine 2. Öffnung mit dem rechten Ventrikel kommunizierte. Aorta mässig atheromatös.

Verfasser ist der Ansicht, dass die Ruptur in die Arteria pulmonalis bei Gelegenheit jenes vorhin erwähnten Sprunges herbeigeführt wurde. Er erklärt ferner, dass dieser Fall von ihm als erstem intra vitam richtig diagnostiziert wurde und zwar aus dem Umstande, dass sich das 2. Geräusch nicht bis zur Spitze erstreckte, und der gellende Charakter desselben für ihn bezeichnend war; ferner weil besonders der Sitz desselben die Möglichkeit ausschloss, dass es innerhalb des Herzens entstehe.

Reeves (19) veröffentlicht im Jahre 1872 drei von ihm selbst beobachtete Fälle von Ruptur eines Aortenaneurysmas mit schnell tödlichem Ausgange und fügt noch zwei ähnliche Fälle von Hope und Bennett an, bei denen das Leben nach der Ruptur noch 14 bezw. 12 Tage hindurch erhalten blieb.

1. Fall: 53-jähriger Mann, seit längerer Zeit Bronchitis und Unbehagen im Perikardium, plötzlich heftige Dyspnoe, 4 Minuten darauf Tod.

Sektion: Aneurysma der Aorta ascendens, welches durch eine unregelmässige, zackige Öffnung mit der Pulmonalarterie in Verbindung stand.

2. Fall: 53-jähriger Patient, seit mehreren Jahren Erscheinungen von Herzinsuffizienz. Eines Abends plötzlich Druck auf der Brust, Erbrechen, blutigschleimiger Auswurf. Gegen Morgen Exitus.

Sektion: Orangengrosses Aneurysma an dem Ursprung der Aorta, welches mit der Pulmonalarterie gerade vor dem Ursprung verwachsen war. Hier befand sich zwischen beiden Gefässen eine enge $^1/_2$" lange Öffnung.

3. Fall: 36-jähriger Patient, seit Monaten Palpitationen und Atembeschwerden. Bei der Aufnahme doppeltes Geräusch während der Diastole. Zwei Wochen später nach einer Ohnmacht Steigerung aller Beschwerden. 5 Wochen nach der Aufnahme Exitus letalis.

Bei der Sektion fand man eine grosse Menge Blut in der Pleurahöhle, Herz vergrössert, zwei der Aortenklappen so verändert, dass dieselben insuffizient waren. Oberhalb der Aortenklappen befand sich ein Aneurysma von der Grösse einer Orange, welches mit der Pulmonalarterie $1^1/_2$" oberhalb der Klappen durch eine 1" lange, gerissene Fissur in Verbindung stand.

Finny (20) berichtet 1880 über einen 54-jährigen Droschkenkutscher, der bis zum Tage vor seinem Tode die schwersten Arbeiten verrichtet hatte. Eine Perforation war wahrscheinlich am Tage vor dem Tode nach einer starken Anstrengung erfolgt, aber der Patient kollabierte erst am folgenden Tage bei der Wiederaufnahme der Arbeit. Über dem oberen Teil des Sternums fand sich Dämpfung und ein doppeltes Geräusch.

Bei der Sektion fand man ein Aneurysma der Aorta ascendens, das nach hinten zu die vordere Wand der rechten Arteria pulmonalis durchbrochen. Herzhypertrophie fehlte.

Einen weiteren diesbezüglichen Fall teilt 1883 Graser mit.

Bei einem immer sehr schwächlichen Insassen der Erlanger Irrenanstalt trat plötzlich nach einem Anfall von allgemeinem Unwohlsein und grosser Unruhe eine starke Kurzatmigkeit auf, worauf der Tod eintrat. Verdacht auf ein Aneurysma hatte nicht bestanden.

Bei der Sektion fand man ein normal grosses Herz. Unmittelbar oberhalb der Klappen erweitert sich die Aorta zu einem grossen kugelähnlichen Sack von 9—10 cm Durchmesser. Die Wand des Aneurysmas ist beträchtlich verdickt und hochgradig arteriosklerotisch verändert. Etwa 3 cm oberhalb der Klappen befindet sich in der Wand des Aneurysmas an einer besonders stark atheromatös entarteten Stelle ein etwa 1 cm langer und 3 mm breiter klaffender Riss, durch den man in die Pulmonalis gelangte. Der Riss war in der Pulmonalis noch etwas länger als in der Aorta. Aorta und Pulmonalis waren fest miteinander verwachsen. Tod durch Lungenödem.

Aus demselben Jahre stammt ein von West (21) mitgeteilter Fall, der intra vitam diagnostiziert wurde und bei dem im Leben ein lautes doppeltes Geräusch an der Herzbasis und an der Spitze gehört worden war: es begann am Schluss der Diastole und dauerte während der Systole an.

Gerade über den Pulmonalklappen fand sich ein Loch von $^1/_2$ cm Zoll Weite, welches in ein hühnereigrosses Aneurysma führte. Verfasser nimmt an, dass die Perforation in die Pulmonalarterie 10 Wochen vor dem Tode in einem Anfall von Schmerzen und Atemnot eingetreten sei.

Ebenso werden zwei Fälle erwähnt von S. Wilks (28), welche beide diagnostiziert wurden; ferner zwei Fälle von Taylor, bei welchen die Perforation einige Zeit vor dem Tode eingetreten sei. Bei dem einen wird ein systolisches und ein diastolisches Geräusch sowie perikardisches Reiben erwähnt.

1888 beschreibt Anderson (23) folgenden Fall: Bei einem Manne, der mehrere Jahre an Husten litt, tritt plötzlich innerhalb weniger Wochen grosse Schwäche auf, dazu kam dann noch Cyanose und hochgradige Dyspnoe. Intra vitam wurde eine Herzvergrösserung festgestellt und ein systolisches, blasendes Geräusch, besonders laut über der Pulmonalis, weniger laut über der Aorta, und ein diastolisches Geräusch ebenfalls über der Pulmonalis. Eine sichere Diagnose war nicht gestellt worden.

Die Autopsie ergab ein allseitig vergrössertes Herz. Über dem rechten hinteren Sinus Valsalvae aortae sitzt ein etwa walnussgrosses Aneurysma, welches durch zwei Öffnungen mit der Pulmonalarterie kommunizierte.

Ich habe jetzt noch zu berichten über drei Fälle von Kraussold, Hödlmoser und Kappis, die in deutschen Kliniken beobachtet wurden und zwar in Erlangen, Wien und Freiburg. Die beiden letzteren Autoren hatten selber Gelegenheit, die Kranken längere Zeit hindurch zu beobachten und der Sektion beizuwohnen. Eine besonders sorgfältige Zusammenstellung der Literatur, sowie sehr interessante und eingehende Erörterungen über die Diagnose derartiger Zustände findet sich in der Arbeit von Kappis aus der Freiburger Klinik.

Der Fall Kraussold (24) stammt aus dem Jahre 1891 und wurde in der Erlanger Klinik beobachtet.

Es handelt sich um einen 53-jährigen Barbier, der sehr solide gelebt hat. Vor 10 Jahren Gelenkrheumatismus, damals ein Geräusch an der Mitralis, welches später verschwand. Seitdem häufig Anfälle von Schwindel, Kopfweh, Enge in der Herzgrube, besonders beim Gehen und Treppensteigen. Plötzlich eines Abends auf der Strasse heftiges Unwohlsein, dann Schüttelfrost, Husten und blutiger Auswurf. Über dem ganzen linken Ventrikel hörte man ein lautes, blasendes, systolisches Geräusch. Dämpfung rechts fingerbreit über den rechten Sternalrand hinausgehend. Lautes Blasen an der Basis und in der Gegend des Ansatzes der rechten 2. Rippe. Nach einer Woche Exitus.

Sektionsdiagnose: Sackförmiges Aneurysma der aufsteigenden Aorta und des Bogens mit Perforation in den rechten Ast der Pulmonalarterie und Kompression der Pulmonalarterie und der Pulmonalvenen. Die Ränder der Perforationsöffnung haben fibröse Auflagerungen und zeigen leichte Zackung.

Einfache hochgradige Hypertrophie des rechten Herzens mit tigerartiger Verfettung desselben.

Hochgradige Sklerose der Aorta, Residuen von Pericarditis adhaesiva.

Fall Hödlmoser (25): G. I., 48 Jahre, Agent, war vom 26. IV. 00 bis 11. VII. 00, vom 19. XI. bis 15. X. 00 in Behandlung der 3. medizinischen Klinik in Wien (von Schrötter); die Anamnese ergibt, dass Patient vor 9 Wochen anfallsweise an starkem Husten, besonders des Nachts, gelitten, mit reichlicher Exspektoration von Schleim. Vier Wochen später bei raschem Gehen und Treppensteigen Atembeschwerden und Druckgefühl auf der Brust.

Patient gibt zu, früher viel getrunken zu haben. Lues wird negiert.

Status bei der 1. Aufnahme: Im 2. I.-K. der linken Seite deutliche Pulsation, welche $5^1/_2$ cm über den linken Sternalrand nach aussen reicht. In der Höhe der 1. Rippe Dämpfung vom rechten Sternalrande bis 2 cm über den linken hinausgehend. Im 2. Interkostalraum beginnt die Dämpfung am rechten Sternalrand und geht $5^1/_2$ cm über den linken hinaus. Im 3. Interkostalraum Dämpfungsbeginn etwas nach aussen vom rechten Sternalrande, reicht 7 cm über den linken hinaus.

Absolute Herzdämpfung verbreitert.

An der Spitze hört man ein systolisches Geräusch und einen 2. Ton. Punctum maximum dieses Geräusches in der Gegend der Verwölbung an der Auskultationsstelle der Pulmonalis. Timbre hier anders als an der Spitze, mehr brummend und tiefer. 2. Pulmonalton akzentuiert, daneben kurzes, leicht blasendes Geräusch auch am Rücken sehr deutlich, besonders am Schulterblattwinkel. Laryngoskopisch Pulsation der linken Trachealwand, an einzelnen Stellen stärker.

Bei der 2. Aufnahme Status im wesentlichen ebenso, ausserdem Ödeme, Dekubitus, Petechien an der Brust, Bauch und Beinen.

Auskultatorisch idem wie bei der 1. Aufnahme, nur fehlt diastol. Geräusch an der Pulmonalis.

Die Diagnose wurde gestellt auf ein Aneurysma der Aorta ascendens am Übergange in den Bogen mit vorwiegender Ausbreitung nach links und unten, ferner Mitralinsuffizienz.

Die anatomische Diagnose der Sektion lautet: Zirka kindsfaustgrosses Aneurysma der Aorta unmittelbar über ihrem Abgang mit Perforation in die Arteria pulmonalis ungefähr 2 cm oberhalb der Klappen. Perforationsöffnung ca. 1 cm im Durchmesser gross, mit glatten aber verdickten Rändern. Erweiterung der Arteria pulmonalis. Totale Verwachsung der mittleren Pulmonalklappen mit der durch das Aneurysma ausgebuchteten Wand der Pulmonalis. Atherom der Aorta. Hochgradige Stauungen in den Lungen und übrigen Organen mit Induration derselben.

Fall Kappis (26): Ein 44-jähriger Mann leidet seit mehreren Jahren an kurzdauernden Ohnmachtsanfällen, grossem Schwächegefühl und Beklemmungen in der Herzgegend. Die Anfälle wurden alljährlich häufiger und eines Tages schwollen ihm plötzlich bei der Arbeit die Beine und der übrige Körper stark an. Dazu kam stärkere Atemnot. 30. I. 06 Aufnahme in die medizinische Klinik Freiburg. Befund: Patient hatte Zeichen einer länger bestehenden venösen Stauung, Cyanose, Dyspnoe, Ödeme, Ascites, Leber- und Milzschwellung. Herzdämpfung hochgradig verbreitert, besonders nach rechts, an der Spitze lautes, schwirrendes, systolisches Geräusch, das weniger intensiv über allen Ostien gehört wird. Später trat noch ein diastolisches Geräusch über der Aorta hinzu.

Die Diagnose wurde gestellt auf Kompensationsstörungen bei Mitralinsuffizienz und gemischtem Aortenfehler.

4 Wochen später änderte sich der Herzbefund. Perkutorisch wurde jetzt eine der Herzdämpfung aufsitzende 5—6 cm breite Dämpfung im oberen Teil des Sternums und links davon bis in den 2. Interkostalraum reichend, festgestellt.

Auskultatorisch hörte man neben den früheren Geräuschen ein solches von weicherem Charakter im 2. und 3. Interkostalraum links in der Parasternallinie, das von der Systole allmählich schwächer werdend sich in die Diastole hinüberzog.

Kurz darauf trat eine hochgradige Besserung ein, sodass Patient Ende Mai entlassen werden konnte. Die Diagnose lautete jetzt: Hypertrophie und Dilatation beider Ventrikel, Mitralinsuffizienz und gemischter Aortenfehler und offener Ductus arteriosus Botalli (?).

Alsbald trat wieder eine Verschlechterung ein und Anfang Juli starb der Patient.

Bei der Sektion fand man eine starke Vergrösserung des ganzen Herzens (dreimal so gross als die Faust; 710 gr. schwer). Linker Ventrikel stark dilatiert und hypertrophiert mit relativer Insuffizienz der Mitralis.

An der Aorta fand sich ein Aneurysma in Höhe der Klappen. Dasselbe betrifft den ganzen Umfang des Gefässes in 6 cm Höhenausdehnung. Nach links vorne stülpt sich eine etwa walnussgrosse, sackförmige Ausbuchtung vor, die sich gegen die Pulmonalis ausdehnt, und zwischen ihr und linkem Herzrohr an der Vorderseite des Herzens zum Vorschein kommt, als zirka haselnussgrosse Vorwölbung. Links vorne findet sich eine etwa kirschgrosse Ausbuchtung, von wo aus eine Perforation von 6 mm Durchmesser in die Pulmonalis führt. Die Ränder der Perforationsöffnung sind glatt, scharf, von Endothel überzogen.

Der rechte Ventrikel ist stark dilatiert und hypertrophisch. In der Pulmonalis liegt die Ausbuchtung gerade über der Grenze der beiden hinteren Klappen etwa kirschgross, polypenähnlich. Die Pulmonalarterie wird durch die sekundäre Ausbuchtung stenosiert.

Es handelt sich mithin um ein die Pulmonalarterie stenosierendes und in dieselbe perforiertes Aneurysma der Aortenwurzel mit Hypertrophie beider Herzhälften und relativer Mitral- und Aorteninsuffizienz.

Die vorstehenden Literaturbeispiele bilden gewiss keine vollständige Zusammenstellung der aus diesem Gebiet publizierten Fälle. So zählt z. B. Kappis in seiner vorhin erwähnten Arbeit noch eine ganze Reihe von Fällen auf, die mir weder im Original noch auch in Referaten zugängig waren.

Bei einem Vergleich all dieser Fälle untereinander sieht man, dass es sich um ein in der Regel ziemlich akut einsetzendes Herzleiden handelt, das meistens mit Herzklopfen, Atemnot, Stauungserscheinungen etc. beginnt. Charakteristische Symptome für ein Aortenaneurysma fehlen in vielen Fällen, daher die Diagnose auch sehr häufig, so auch in unserem Fall, auf irgend ein akutes Herzleiden gestellt wurde.

In der Regel findet sich eine Vergrösserung der Herzdämpfung nach links oder rechts oder auch nach beiden Seiten, ferner nur systolische oder systolisch-diastolische Geräusche, über dem ganzen Herzen oder mit Lokalisation eines Punctum maximum an der Spitze, an der Basis oder an irgend einem Rippenansatze auf der linken Seite, häufig im 2. Interkostalraum links. Systolische Geräusche finden sich fast in allen Fällen, diastolische seltener.

Für die vorliegende Art der Herzerkrankung sind die oben angeführten perkutorischen und auskultatorischen Phänomene kaum diagnostisch verwertbar. Jede Klappenerkrankung des Herzens kann der-

artige physikalische Befunde bedingen. Daher ist auch nur in einigen wenigen Fällen eine richtige Diagnose gestellt worden.

Welche Schwierigkeiten sich für die Diagnostik bei diesen Fällen ergeben, zeigen die Fälle von von Schrötter und Hödlmoser.

Bei beiden fand man Dämpfungs-Pulsation im 2. I. K. links mit ausgesprochenen auf die Pulmonalis zu beziehenden Geräuschen. Im ersten Fall wurde die Diagnose auf Aneurysma der Pulmonalis gestellt, während im zweiten zwar auch zuerst an diese Möglichkeit gedacht wurde, dann aber wegen des ausserordentlich seltenen Vorkommens dieser Aneurysmen, ein solches der Aorta mit vorwiegender Ausbreitung nach links angenommen wurde. In beiden Fällen handelt es sich bekanntlich um Aortenaneurysmen mit Perforation in die Pulmonalis.

Im Falle Kappis wurde im 2. und 3. I. K. links ein fortwährendes Geräusch gehört. Diesem Geräusch legt Kappis für die Diagnose der bestehenden Kommunikation zwischen Aorta und Pulmonalis grosses Gewicht bei. Unter den von mir zitierten Fällen ist keiner, bei dem es vorhanden. Bei Kappis findet es sich allerdings unter 29 Fällen zehnmal. Wenn ausgesprochene Symptome für ein Aortenaneurysma vorhanden sind und sich daneben ein fortwährendes Geräusch über der Pulmonalis befindet, so hält Kappis Aortenaneurysma mit Perforation in die Pulmonalis für beinahe sicher. Zwar kann die Perforation in dem rechten Ventrikel ebensolche Geräusche machen, doch ist dies viel seltener. Das ist aber auch der einzige Fall, der eine solche Diagnose mit einiger Sicherheit zu stellen erlaubt. Dieses Geräusch ist aber nur in einer Reihe von Fällen vorhanden, weil eben, wie ich im Vorstehenden auseinandergesetzt habe, ein Überfliessen von Blut durch eine bestehende Kommunikation zwischen den grossen Gefässen nicht immer stattzufinden braucht, jedenfalls nicht in solcher Menge und unter solchem Druck, dass dadurch ein Systole und Diastole ausfüllendes Geräusch entstehen muss.

In allen anderen Fällen ist die Differentialdiagnose gegenüber Aneurysmen der Pulmonalis, Offenbleiben der Ducten Botalli, bezw. Klappenfehlern an den verschiedensten Ostien nicht möglich.

Rokitansky bezeichnet unter den vorhin von ihm zitierten Fällen vier als geheilt. Er versteht darunter solche Fälle, in denen Perforationen glatte, abgerundete Ränder haben. Ob die Ausheilung einer Perforation stattfindet in dem Sinne, dass das Leben trotz dieses Fehlers erhalten bleibt, oder ob durch die Perforation der Zustand des Kranken erheblich verschlimmert bezw. ein plötzlicher Tod bewirkt wird, wie es ja auch in mehreren der angeführten Beispiele der Fall gewesen ist, hängt

natürlich in erster Linie von der Beschaffenheit der Herzkraft im Augenblicke der Perforation ab und von der Grösse der Perforationsöffnung. Ist die Perforation nicht zu gross und die Kraft des rechten Ventrikels durch die langdauernde Kompression der Lungenarterie nicht zu sehr geschwächt, so bedroht die Perforation das Leben nicht ohne weiteres. Eine solche Perforation wäre etwa zu vergleichen mit einer angeborenen Kommunikation zwischen Aorta und Pulmonalis, wie sie z. B. Girard (28) bei einem 35-jährigen Küfer schildert, oder aber mit der Persistenz des Ductus Botalli. Nach Leyden (29) stellte de la Camp im Juni 1902 in der Berl. med. Gesellschaft 6 Geschwister mit diesem Leiden vor, von denen das älteste 16 Jahre alt war. In unserem Falle war die Perforation sicherlich schon längere Zeit vor dem Exitus erfolgt. Vielleicht hängt die ca. 2 Monate vor dem Tode plötzlich eintretende Verschlimmerung der Erkrankung mit der Perforation zusammen.

Literatur.

1. Przygode. Über die Rückwirkung der Aortenaneurysmen auf das Herz. Jahrbuch der Hamburger Staatskrankenanstalten, Bd. 14, S. 909; zitiert nach Ziegler und Kahlden, Bd. 21, S. 894.
2. Zitiert nach Schmidts Jahrbüchern 1901, Bd. 3, S. 186 (aus Gazet de Paris 1907, Nr. 6).
3. Archiv für klinische Medizin 1883, Bd. 33, S. 437.
4. His. Das sackförmige Aortenaneurysma. Deutsche Klinik am Eingange des XX. Jahrhunderts, Bd. IV, Abt. 2.
5. Laennec. Traité de l'auscultation médiaté et des maladies des poumons et du coeur. Paris 1837.
6. Zitiert nach Schmidts Jahrbüchern, Bd. 150, S. 23.
7. „ „ „ „ Bd. 167, S. 28.
8. „ „ „ „ Bd. 167, S. 23 u. 28.
9. „ „ „ „ Bd. 110, S. 240.
10. „ „ „ „ Bd. 130, S. 161.
11. „ „ „ „ Bd. 132, S. 298.
12. „ „ „ „ Bd. 138, S. 311.
13. Deutsches Archiv für klinische Medizin 1869, Bd. V, S. 565.
14. „ „ „ „ „ 1869, Bd V, S. 539.
15. v. Schrötter. Erkrankung der Gefässe. Nothnagels spezielle Pathologie und Therapie.
16. Zitiert nach Schmidts Jahrbüchern, Bd. 30, S. 89 u. 90.
17. Rokitansky. Über einige der wichtigsten Erkrankungen der Arterien. Aus dem IV. Bande der Denkschriften der mathematisch naturwissenschaftlichen Klasse der Kais. Akademie d. Wissenschaft. Wien 1852.
18. Zitiert nach Schmidts Jahrbüchern, Bd. 125, S. 251.
19. „ „ „ „ Bd. 167, S. 30.
20. „ „ „ „ Bd. 202, S. 193.

21. Lancet 1883, I, 8., S. 319.
22. Zitiert nach Schmidts Jahrbüchern, Bd. 202, S. 193.
23. Jahresbericht der gesamten Medizin 1888, II, S. 209.
24. Kraussold. Über einen Fall von Aneurysma der Aorta mit Perforation in die Pulmonalarterie. Diss. Erlangen 1893.
25. Zeitschrift für klinische Medizin 1901, S. 251.
26. Deutsches Archiv für klinische Medizin 1907, Bd. 90, S. 506.
27. Landois. Lehrbuch der Physiologie.
28. Girard, E. Über einen Fall von kongenitaler Kommunikation zwischen Aorta u. Pulmonalis. Diss. Zürich-Biel 1895.

Lebenslauf.

Hermann Hensen, geboren am 3. September 1883 zu Aschendorf a. d. Ems als Sohn des Kaufmanns Hermann Hensen und seiner Ehefrau Helena, geb. della Valle, katholisch, besuchte vom 6.—11. Lebensjahre die Volksschule des Heimatsortes. Vom Januar 1895 bis Ostern 1901 war ich Schüler des Realprogymnasiums zu Papenburg, das ich am genannten Termine mit dem Zeugnis der Reife für den einjährig-freiwilligen Dienst verliess. Hierauf war ich bis Februar 1902 im Geschäfte meines Vaters tätig, und trat dann als Justizanwärter beim königl. Amtsgerichte Papenburg ein. In dieser Stellung verblieb ich bis März 1903. Ich entschloss mich, weiter zu studieren und besuchte zunächst von Mai bis September 1903 die Studienanstalt von Dr. Eckes in Berlin, Potsdamerstrasse, kam dann Herbst 1903 auf das Realgymnasium zu Quakenbrück, das ich Ostern 1906 mit dem Zeugnis der Reife verliess. Alsdann wandte ich mich dem Studium der Medizin zu und lag diesem ob in Göttingen, Würzburg (Vorprüfung Herbst 1908), Breslau, Freiburg, Leipzig und Rostock.

Druck von Carl Ritter, G. m. b. H.
Wiesbaden.